

Femmina di 13 anni

Si presenta per sonnolenza, lieve disartria, disequilibrio, parestesie alla mano sinistra, disestesie termiche distali agli aa inferiori, cervico-dorsalgia.

Mesi prima: calo del visus in OS.

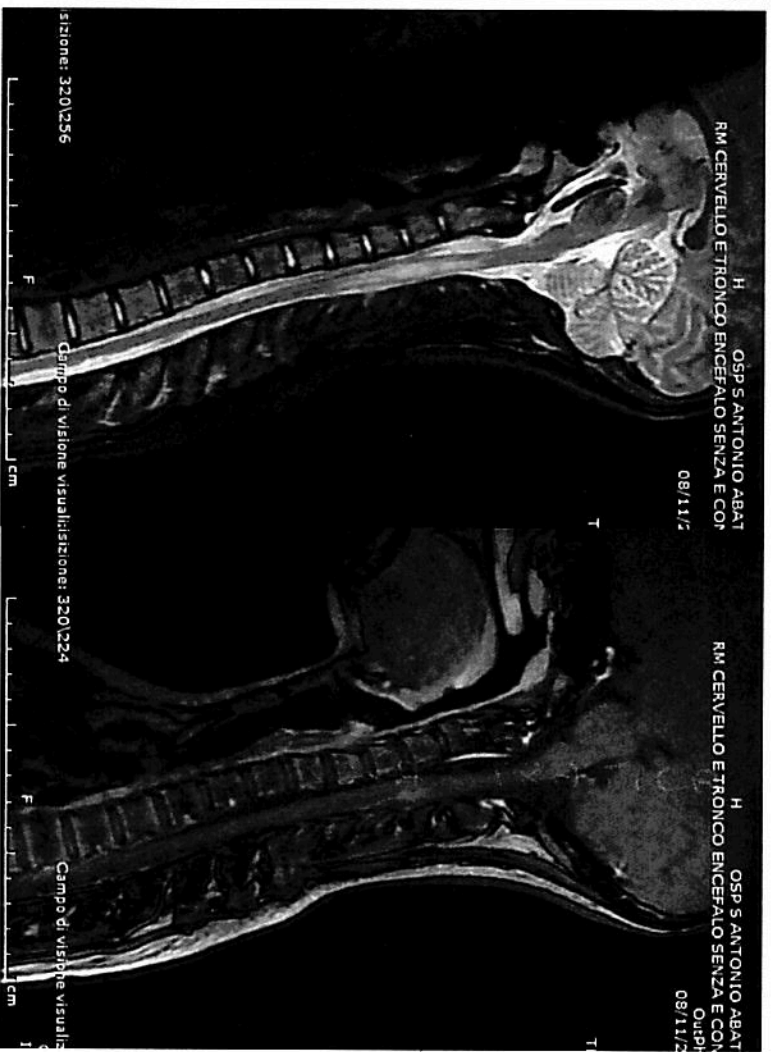
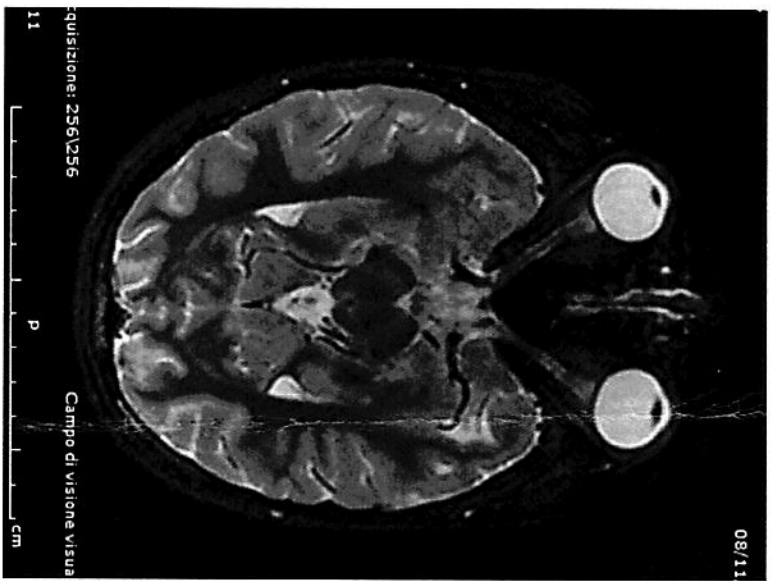
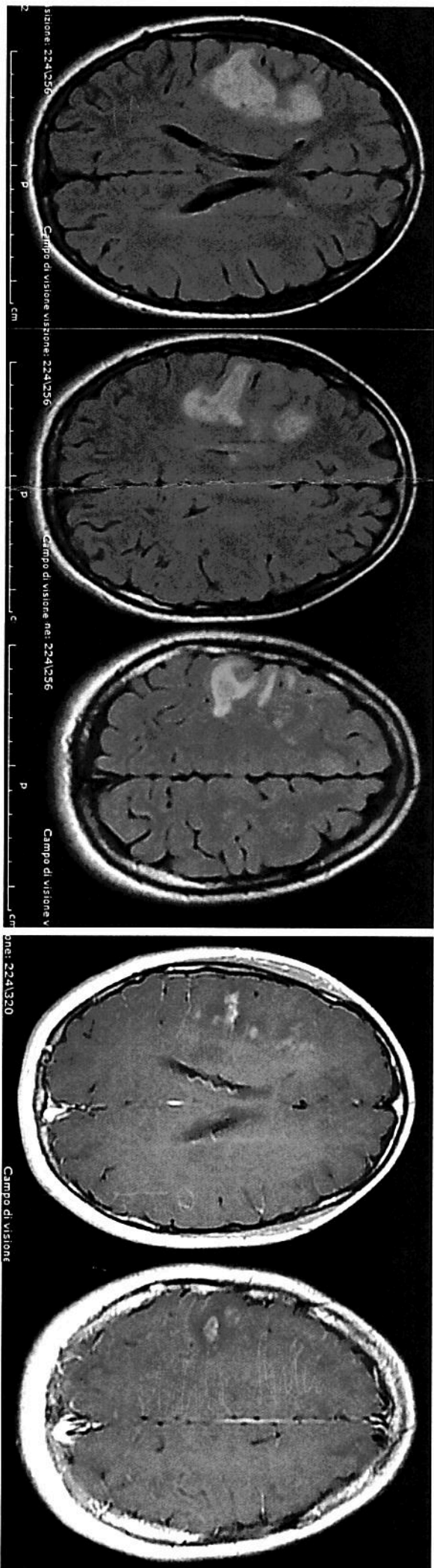
Esegue RM encefalo e midollo con mezzo di contrasto.

PROVA PRATICA ESTRATTA



Giuseppe Suter 





Handwritten signatures and initials at the bottom of the page.

2) Maschio, 53 anni


Giunge per calo del visus occhio sinistro.

Visita oculistica nella norma.

PROVA PRATICA NON ESTRATTA



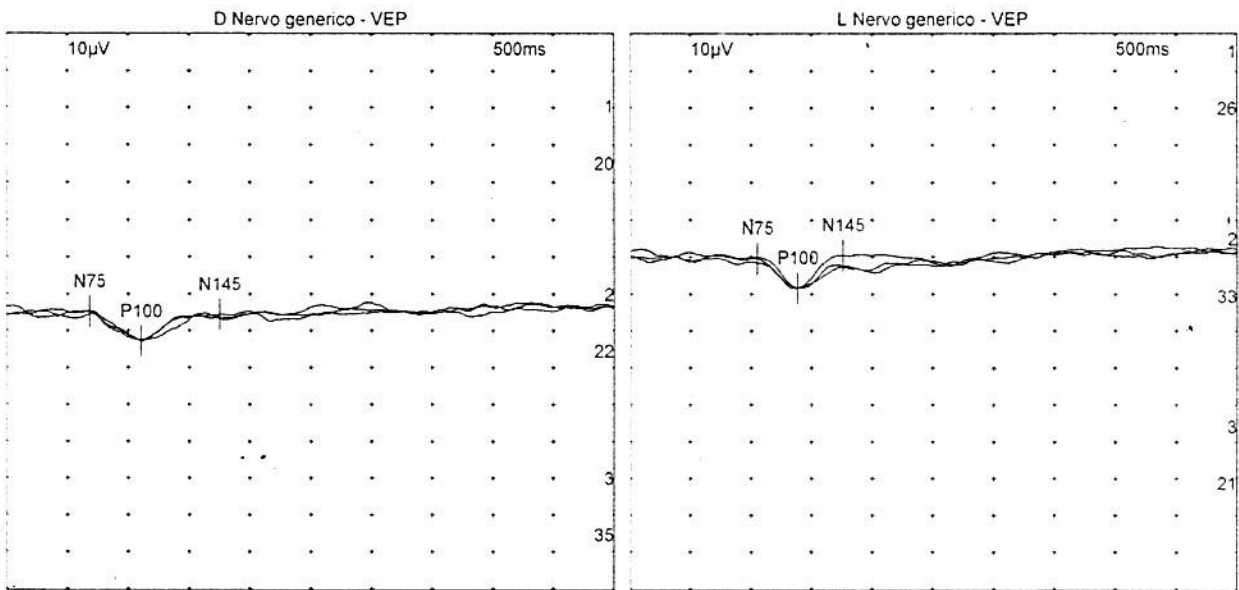
Walter Berti



POTENZIALI EVOCATI VISIVI con stimolo Pattern Reversal

Codice 95.23

| Protocollo / Esegui | N75 ms | P100 ms | N145 ms | N75P100 μ V |
|---------------------|-----------|------------|------------|--------------------|
| D - VEP | | | | |
| 1 | 68,00 | 110,50 | 175,00 | 8,2 |
| L - VEP | | | | |
| 1 | 105,00 | 138,50 | 176,00 | 7,9 |



[Handwritten signature]

[Handwritten signature]

[Handwritten signature]

[Handwritten signature]

Maschio, 66 anni

Giunge per una prima visita neurologica per decadimento cognitivo rapido, deambulazione instabile e allucinazioni visive associate ad automatismi motori.

Il neurologo decide di eseguire EEG in urgenza

PROVA PRATICA
NON ESTRATTA



with RSM

ms



