

PROVA PRATICA n. 1

Paziente di anni 48, sottoposto ad asportazione chirurgica di massa mediastinica con diagnosi istologica di Timoma Stadio IIB Masaoka: indicazioni radioterapiche, dosi, volumi, organi a rischio e loro dose-constraint.



PROVA PRATICA
NON ESTRATTA

[Handwritten signature]

[Handwritten signature]

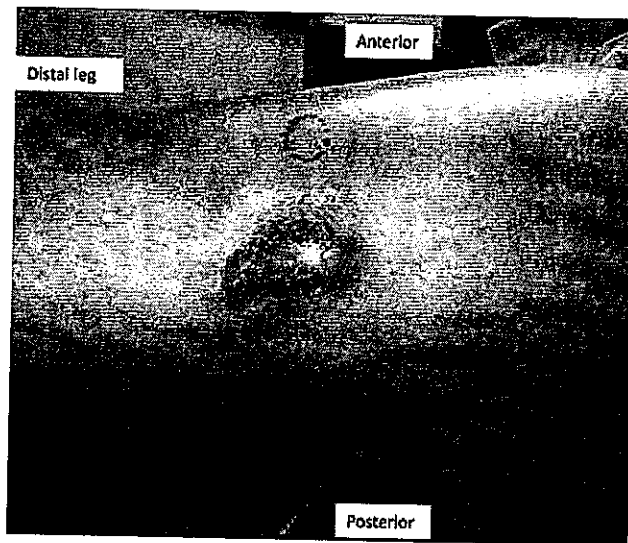
[Handwritten signature]

[Handwritten signature]

PROVA PRATICA M. 2

Donna sana di anni 59 con recente riscontro di una massa sulla gamba sinistra. La biopsia ha diagnosticato un carcinoma neuroendocrino di alto grado compatibile con il carcinoma a cellule di Merkel. All'esame clinico, era presente una massa lobulata di 4×2 cm sulla zona laterale della parte inferiore della gamba sinistra, con 2 noduli satelliti situati anteriormente e posteriormente alla massa principale. Non palpabile adenopatia poplitea, femorale o inguinale. Alla TC torace-addome e pelvi non evidenza di macrometastasi ai linfonodi regionali o metastasi a distanza.

Descriva brevemente l'approccio che consiglierebbe per il trattamento di questa paziente.



Stampa circolare: TERRITORIALE DELLA VALLE AOSTA - ALENZA
MEDICINA - CHIRURGIA
Firma

PROVA PRATICA
ESTRATTA

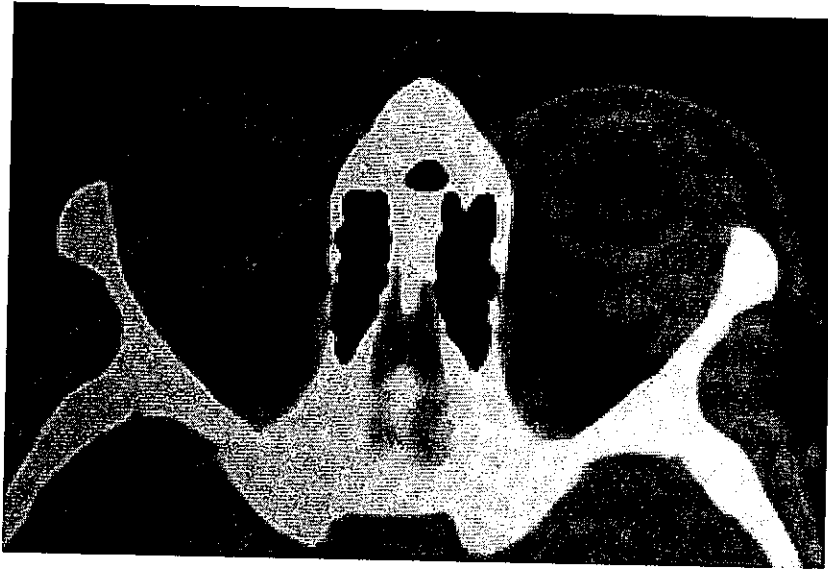
Firma

Firma
Firma
Firma

PROVA PRATICA

m. 3

Trattamento radioterapico del Linfoma Orbitario MALT: indicazione, contornazione del target, dose, organi a rischio e loro dose-constraint.



[Handwritten signature]

PROVA PRATICA
NON ESTRATTA

[Handwritten signature]

[Handwritten signature]

[Handwritten signature]